Ueber Verkalkung von Alveolarepithelien

(mit 2 Abbildungen).

INAUGURAL-DISSERTATION

zur Erlangung der medizinischen Doktorwürde

verfasst und der

hohen medizinischen Fakultät

der

KÖNIGL. BAYER.
LUDWIG-MAXIMILIAN-UNIVERSITÄT MÜNCHEN

vorgelegt von

Wilhelm Hueck
aus Lüdenscheid in Westfalen.

Aus dem Pathologischen Institut des Krankenhauses München-Schwabing
(Prof. Oberndorfer).

München 1913.

Digitized by the Internet Archive
in 2026

https://archive.org/details/IA41548309_0128

Ueber Verkalkung von Alveolarepithelien

(mit 2 Abbildungen).

INAUGURAL-DISSERTATION

zur Erlangung der medizinischen Doktorwürde

verfasst und der

hohen medizinischen Fakultät

der

KÖNIGL. BAYER.
LUDWIG-MAXIMILIAN-UNIVERSITÄT MÜNCHEN

ACAD.
LUDWIG MAX.
BIBL.

vorgelegt von

Wilhelm Hueck
aus Lüdenscheid in Westfalen.

Aus dem Pathologischen Institut des Krankenhauses München-Schwabing
(Prof. Oberndorfer).

München 1913.

Dekan: Geheimer Rat Prof. Dr. Fr. v. Müller.
Referent: Prof. Dr. Borst.

Abdruck aus dem
Centralblatt für Allgemeine Pathologie und Pathologische Anatomie
Amtliches Organ der Deutschen Pathologischen Gesellschaft
Bd. XXIV, Nr. 4, 1913.
Verlag von Gustav Fischer in Jena.

Lebenslauf.

Ich, Wilhelm Hueck, wurde geboren am 19. Juli 1887 zu Lüdenscheid in Westfalen; meine Eltern sind der Fabrikant Richard Hueck und seine Frau Anna geb. Greul. Nach Besuch der vierklassigen Vorschule besuchte ich von Ostern 1897 bis Ostern 1906 das Progymnasium zu Lüdenscheid, das sich während meiner Schulzeit zu einem Realgymnasium verwandelte. Dort bestand ich Ostern 1906 die Reifeprüfung. Meinen Plan, Fabrikant zu werden, gab ich nach sechsmonatlicher praktischer Arbeitszeit auf und studierte an den Universitäten zu Tübingen, Kiel, München, Rostock und München Medizin.

Das Tentamen physicum bestand ich Ende Februar 1909 in Kiel.

Die medizinische Staatsprüfung legte ich am 23. März 1912 in München ab.

Vom 10. April 1912 bis 25. Juni 1912 war ich am Friedrich Wilhelm-Stift zu Bonn (Professor Dr. Bunge) tätig und arbeite seit dem 1. Juli als Medizinalpraktikant am pathologischen Institut des städtischen Krankenhauses München-Schwabing (Professor Dr. Oberndorfer).

bei den rein lokalen Gewebsschädigungen sich nur mikroskopische Veränderungen nachweisen ließen. Nach Kockel hat dies Gesetz jedoch nur relativen Wert.

In der Frage nach der Aetiologie der Verkalkung gibt uns auch die Chemie keine Antwort. Ja, es ist noch nicht einmal gelungen, in den Fällen von Virchowscher Kalkmetastase eine Ueberschwemmung des Blutes mit Kalksalzen nachzuweisen.

Rüdel und Rey ist es im Anschluß an die Experimente von Kossas gelungen, künstlich eine Ueberschwemmung des Blutes mit Kalksalzen herbeizuführen, die nachweislich mehrere Tage anhielt, doch fanden sich keine Petrifikationen in irgend einem Organ. Wohl könnte man annehmen, daß bei längerer Dauer die Nierenepithelien durch die im Blute ihm zu reichlich zugeführten Kalksalze geschädigt werden könnten und es so zu einer Kalkablagerung in den Epithelien käme, doch kann dies praktisch kaum von großer Bedeutung sein, weil sonst bei allen langdauernden destruierenden Knochenprozessen sich doch Kalkablagerungen finden müßten.

Wie wir später noch genauer sehen werden, ist ein wesentliches Moment für die „heterotope Kalkinkrustation" eine Herabsetzung der Vitalität der betroffenen Gewebe. Diese Schädigung kann durch die verschiedensten Momente bedingt sein, das Resultat ist das gleiche. Z. B. kommen Verkalkungen der Nierenepithelien vor: Nach Intoxitation mit Quecksilber und anderen Giften, bei einigen Nierenerkrankungen ohne vorherige Vergiftung (2 Fälle von Litten in Czechs Inauguraldissertation, Würzburg 1895) und ferner nach einer zwei Stunden langen Unterbindung der Arteria renalis. Freilich muß noch ein anderer Faktor mitspielen, weil wir bei der häufigen Schädigung des Nierenepithels so selten dort Verkalkungen finden. Besonders auffallend muß dieser negative Befund in den häufigen — z. B. allen drei von mir beobachteten — Fällen sein, wo neben einer heterotopen Kalkinkrustation anderer Organe eine schwere Nierenerkrankung vorlag, wo also nicht lokale Momente für eine Petrifikation vorhanden sein mußten. In solchen Fällen könnte man sich denken, daß durch das Adsorptionsvermögen kalkgieriger Substanzen schon vorher eine Kalkarmut des Blutes herbeigeführt würde, so daß das den Nieren zuströmende Blut kalkarm wird.

Auch vermehrte Kalkausscheidung durch den Darm, der bekanntlich schon normaler Weise 90 % des zugeführten Kalkes exportiert, könnte zu einer Verhinderung der Kalkablagerung in den Nierenepithelien führen. Doch wahrscheinlicher ist es, daß nur eine Degeneration in einer ganz bestimmten Form — vielleicht hängt es auch mit der Schnelligkeit des Absterbens der Zellen zusammen — zu einer Verkalkung der Nierenepithelien führen kann.

Ich bin auf die Niere und die Verkalkung ihrer Epithelien näher eingegangen, weil hier schon manche Kenntnisse vorliegen, und sich manche Parallele zu der noch wenig erforschten Verkalkung des Alveolarepithels der Lunge findet.

Es wäre noch ein Punkt zu erwähnen, der bei der Verkalkung eine Rolle spielt: nämlich die Strömungsgeschwindigkeit des Blutes in dem betreffenden Gewebe. Damit wären aber auch alle nicht streng lokalen Momente erwähnt, die bei der Verkalkung eine Rolle spielen,

und wir haben sehen können, wie wenig wir noch über die Wichtigkeit, ja Notwendigkeit der einzelnen Momente zum Zustandekommen der Verkalkung wissen.

Etwas mehr ist über die lokalen Momente bekannt. Sicher steht nach Borst, „daß alle Gewebe, welche der Petrifikation unterliegen, mangelhaft ernährt sind und einen geringen Stoffwechsel unterhalten".

Aschoff betont: „daß in erster Linie die Bildung einer zum Kalk erhöhte Affinität besitzenden organischen Substanz (Fibrin, Hyalin, Colloid) oder eine Ernährungsstörung der dem Knochensystem nahe stehenden Knorpel — und elastischen Gewebssubstanz für das Zustandekommen der Inkrustation nötig ist".

Fest als bewiesen darf auch nach den Arbeiten von Pfaundler, Wells und Mays gelten, daß es sich bei der Verkalkung der Eiweißkörper, die eine elektive Affinität zu Kalksalzen haben, nicht um eine chemische Bindung, sondern um eine physikalische Adsorption handelt, ferner, daß die chemischen Eigenschaften der unter physiologischen und pathologischen Bedingungen abgelagerten Kalksalze die gleichen sind. Wie weit die Ernährungsstörung bzw. die Zelldegeneration vorgeschritten sein muß, dafür haben wir noch keinen festen Maßstab; hat doch Marchand z. B. noch Kernteilungsfiguren in verkalkten Carcinomzellen beobachtet, ein Phänomen, das freilich noch nicht wieder beschrieben ist.

Ehe ich nun auf spezielle Fragen, wie Sitz und Art der Verkalkung in der Lunge eingehe, möchte ich von drei Fällen von Petrifikation des Alveolarepithels aus der Prosektur des Krankenhauses München-Schwabing berichten.

1. Fall: Sektionsnummer 309/23. X. 1911. Z. A. 76 Jahre, Taglöhner.

Klinische Diagnose: Enorme Atherosklerose des gesamten Arteriensystems. Hochgradige Myodegeneratio cordis. Emphysem. Bronchitis.

Anatomische Diagnose: Hochgradige, periphere Atherosklerose. Dilatation der Aorta. Dilatation des Herzens. Synechia cordis. Thrombose des linken Vorhofs. Alte Infarktnarben der atherosklerotischen Schrumpfnieren. Pulmonalsklerose. Chronische Bronchitis. Lungenemphysem. Chronische Adhäsivpleuritis. Alte Atelektase des linken Unterlappens. Milztumor. Starke Verknöcherung der Kehlkopf-Tracheal- und Rippenknorpel.

Im Sektionsbericht ist für uns nichts von Interesse, außer dem Lungen- und Nierenbefund.

Linke Lunge: Von mittlerer Größe, etwas schwerer als normal; Bronchial- und Gefäßstümpfe überragen die Schnittfläche. Bronchialschleimhaut gerötet, Bronchien erweitert. Der Unterlappen ist nahezu luftleer, blutreich, schwarzrot, mit stark vermehrter Konsistenz. In den Pulmonalästen des Unterlappens stecken thrombotische Massen.

Rechte Lunge: zeigt ähnlichen Befund wie die linke, nur ist sie stärker durchfeuchtet. Bronchien überragen auch hier die Schnittfläche, die Wand ist ziemlich stark verdickt.

An der Magen- und Darmschleimhaut kein Befund.

Linke Niere etwas kleiner als normal; nahe ihrem unteren Pol ist eine größere, gelblich-verfärbte, narbige Einziehung sichtbar. Auf der Schnittfläche sind Rinde und Mark reduziert. Gefäße starrwandig, klaffen stark auf der Oberfläche; Organ von graublauer Farbe.

Rechte Niere im ganzen wie links.

Für destruierende Knochenerkrankung ist im Sektionsprotokoll kein Anhaltspunkt. Die mir zur Verfügung stehenden mikroskopischen Schnitte aus dem linken Unterlappen, und zwar aus der Grenze zwischen Infarkt und normalem lufthaltigem Gewebe ergaben: auf dieser Grenze liegt eine thrombosierte Arterie. Im Bereiche des Infarktes sind fast alle Alveolen mit roten Blutkörperchen und

vereinzelten Leukocyten angefüllt; die Alveolarwände sind undeutlich in ihrer Zeichnung und zellarm; im Innern einiger mit Blut ausgefüllter Alveolen finden sich feine Niederschläge von mehr rein blauer Farbe als etwa die Zellkerne sie zeigen. Die Niederschläge scheinen auf einem feinfaserigen Gerüstwerk zu liegen; an einzelnen Stellen finden sich diese Ablagerungen von Leukocyten in geringer Menge umgeben. Auf der anderen Seite finden sich zum Teil die Alveolarwandungen bedeutend verdickt. Doch sind die Alveolarräume stellenweise größer als normal. Kurze Stümpfe ragen in diese Hohlräume hinein, als Zeichen eines emphysematösen Prozesses. Im Bereiche dieser Lungenteile liegen in Fibringerinnseln auffallend große, meist runde Zellen. Diese sind zum Teil mit schwarzem Kohlepigment, zum Teil mit braunen Körnern beladen, zum größern Teil aber enthalten sie nur neben einem mehr oder weniger zerfallenem Kerne dunkelblaue Körner und Kügelchen, die sich wesentlich dunkler mit Hämalaun gefärbt haben, als die Kerne. Zum Teil sind die Zellen schon in Zerfall begriffen und die blauen Körner liegen neben denselben, an anderen Stellen sind die Körner zu dunkelblauen Klumpen zusammengesintert. Auf die Herkunft dieser großen Zellen weist nur die Tatsache hin, daß sie an einigen Stellen den Alveolarwandungen noch fest anliegen, also wohl als Alveolarepithelien angesehen werden dürfen. Wenn man unter dem Deckglas 5 %ige Schwefelsäure über das Präparat hinströmen ließ, so erfüllte sich das ganze Gesichtsfeld mit kleinen Bläschen und Gipskristallen, die besonders reichlich an den oben beschriebenen Stellen auftraten. Dieser Befund zeigt, daß die Ablagerungen kohlensauren Kalk enthalten.

2. Fall: Sektionsprotokoll No. 336/12. X. 1912. R. M., 77 Jahre ehem. Maurerpolier.

Klinische Diagnose: Emphysem. Bronchitis. Pleuritis exsudativa. Lungeninfarkt. Herzinsuffizienz. Atherosklerose.

Anatomische Diagnose: Carcinom im Unterlappen der rechten Lunge mit Metastasen in den Hilus- und Bifurkationsdrüsen. Pleuritis exsudativa rechts. Atelektase der rechten Lunge mit Verdrängung des Herzens nach links. Geringgradige atherosklerotische Schrumpfnieren mit Cystenbildung an der Oberfläche. Herzhypertrophie Atherosklerose der Aorta und der großen Gefäße. Bronchitis. Akute Gastritis. Hydrocele rechts.

Von der makroskopischen Beschreibung interessiert, abgesehen von der hochgradigen Arterienverkalkung, nur die atherosklerotischen Schrumpfnieren und der Lungenbefund.

Rechte Lunge: zeigt frische Auflagerungen entsprechend den Verwachsungen. In der Mitte des Unterlappens findet sich eine kleinapfelgroße, weißliche Einlagerung von mittlerer Konsistenz, die in ihrer Mitte eine zirka nußgroße Höhle aufweist. Die Wandpartien dieser Höhle sind von weißen Massen gebildet, die eine Dicke von 2 cm haben und unregelmäßig sowohl gegen die Höhle als gegen die Umgebung sich abgrenzen. In diesen Hohlraum münden zwei Bronchien, die aber am Tumor in Zerfall begriffen sind und im Bereiche des Zerfalls von weißen Massen durchsetzt erscheinen. Das Lungengewebe ist in der Umgebung des Tumors stark atelektatisch, das übrige Lungengewebe zeigt normalen Blut-, Saft- und Luftgehalt.

Ueber Veränderungen am Knochensystem ist im Sektionsprotokoll nichts zu finden.

Mikroskopisches Bild: Ein Schnitt aus einer der Randpartie des Carcinoms anliegenden Stelle zeigt, daß das Lungengewebe hier hochgradig atelektatisch und von dicken Bindegewebssepten durchzogen ist. Diese bindegewebigen Septen sind zum Teil sehr stark rundzellig infiltriert. Die kollabierten Alveolenwände sind hochgradig verdickt, teils diffus, teils knotig. Die schmalen Spalträume, in die die Alveolen verengert sind, sind eingefaßt von mehr oder weniger ununterbrochenen, dunkelblauen Bändern, die nicht nur ganz der Lage der Alveolarepithelien entsprechen, sondern zum Teil noch deren Konturen und in wenigen Fällen deren Kerne erkennen lassen. An einigen Stellen sind auch im Innern der Alveolen neben Fibrin, Leukocyten und vereinzelten, desquamierten, mit blauen Pünktchen erfüllten Epithelien solche blaue Schollen sichtbar. Teilweise sind die blauen Bänder von der Alveolarwand abgelöst. Bei genauer Besichtigung zeigt sich, daß die dunkelblau sich färbenden, die Alveolarwand auskleidenden Zellen von vielen dicht gedrängten blauen Pünktchen erfüllt sind.

Auch hier wurde über das ungefärbte Präparat unter dem Deckglase Schwefelsäure durchgesogen und es bildeten sich in großer Zahl Bläschen und

Gipskristalle. Im übrigen fanden sich in anderen Präparaten aus derselben Lunge Verkalkungen in der Media kleiner und großer Arterien, im Bronchialknorpel und im Fibrin.

3. Fall: Privatsektion 7. XI. 1912. Knabe von 8 Wochen.

Anatomische Diagnose: Nephritis acutissima Pyelitis. Uretritis. Bronchopneumonische Herde in beiden Lungen. Die Leiche befindet sich in stark reduziertem Ernährungszustande, mit gelben Hautdecken und eingezogenem Abdomen. Von dem genauen Organbefund kann hier nichts interessieren außer dem der Lungen und Nieren.

Rechte Lunge: zeigt im Ober-, Mittel- und Unterlappen neben Stellen von gehöriger Beschaffenheit vereinzelte Partien, die von dunkelroter Farbe sind, etwas gestipptes Aussehen zeigen und über die Umgebung leicht erhaben sind. Diese Stellen zeigen verminderten Luft- und vermehrten Saftgehalt.

Die linke Lunge hat glatte, glänzende Pleura; der Oberlappen zeigt besonders an der Spitze mehrere schwärzliche Stellen, wie sie in der rechten Lunge beschrieben sind. Im übrigen ist der Ober- und Unterlappen von gutem Blut-, Saft- und Luftgehalt. Bronchien beiderseits leicht gerötet, Hilusdrüsen hyperämisch. Große Lungengefäße ohne Befund.

Die rechte Niere ist sehr groß. Fibrosa leicht abziehbar. Kapsel ist glatt; fötale Lappung nirgends mehr erkennbar. Auf dem Schnitt ist das Organ von gelbroter Farbe, Rinde verbreitert, überquellend, Zeichnung sehr undeutlich. Nierenbecken hämorrhagisch injiziert.

Die linke Niere ist etwas weniger groß als die rechte; Kapsel auch hier leicht abziehbar. Auf dem Schnitt ist das Organ von gelbroter Farbe, Zeichnung sehr undeutlich, Rinde überquellend, Konsistenz sehr weich.

Ueber Veränderungen am Knochensystem ist im Sektionsprotokoll nichts bemerkt.

Mikroskopischer Befund: Die Alveolarstruktur ist ziemlich normal, nur einzelne, hauptsächlich am Rand der Lunge gelegene Partien sind deutlich atelektatisch. Diese atelektatischen Partien fallen durch besonders starke Füllung der Gefäße auf. Die meisten Alveolen sind leer, doch finden sich besonders in der Umgebung kleinerer Bronchien mehr oder minder große Bezirke, in denen die Alveolen verschiedene Entzündungsprodukte enthalten; neben Fibrin- und roten Blutkörperchen finden sich in den Alveolen desquamierte Epithelien, öfters große Mengen von Leukocyten, die an anderen Stellen allein eine pralle Ausfüllung der Alveolen bedingen. In den atelektatischen Partien zeigen sich hier wie in Fall 2 die Alveolenwände stellenweise umsäumt mit stark mit Hämalaun färbbaren Bändern, die die gleiche Beschaffenheit wie die obenbeschriebenen zeigen. Bei genauerer Betrachtung zeigen sich aber auch in den übrigen entzündeten Lungenpartien teilweise desquamierte Alveolarepithelien, die ein mehr oder weniger bläulich verfärbtes Protoplasma mit Einlagerung blauer Körnchen aufweisen. An zwei Stellen sah ich blaue Körnchen neben einer zerfallenen Zelle ausgestreut. Ich muß hervorheben, daß diese Körnchen durch ihre blaue Farbe sich gut von den schwarzen Kohlenstoffpartikeln unterscheiden lassen, die sich im übrigen in dieser kindlichen Lunge noch gar nicht finden.

Auch hier wurde der Beweis, daß es sich um eine Verkalkung handelt, durch die Schwefelsäurereaktion erbracht.

An einigen Stellen schien es mir, als ob die Verkalkung nicht nur auf die Epithelien beschränkt wäre, sondern als ob sie auch an wenigen Stellen das Fibrin mit Kalksalzen inkrustiert hätte.

Was den Sitz der Verkalkungen in der Lunge betrifft, so sind bisher fast alle Beobachtungen darin einstimmig, daß die Petrifikation das interlobuläre Gewebe, die Alveolarsepten, die Bronchialknorpel, die Gefäßwandungen betrifft und der Streit dreht sich um die Frage, ob in erster Linie die elastischen Fasern oder die Bindegewebsfasern, ob in erster Linie die Media oder die Intima der Gefäße verkalkt. Als seltene Beobachtungen werden Verkalkungen der Bronchialschleimhaut und des Gefäßendothels und eine Metaplasie des Bindegewebes in Knochengewebe (Lubarsch) beschrieben. Einige Autoren erwähnen einen negativen Befund am Alveolarepithel bei ausgedehnten Petri-

fikationen im Lungenparenchym, andere wie Klebs und Kockel schreiben ausdrücklich, „die Alveolarepithelien sind immer frei von Kalk".

Ueber Verkalkung des Alveolarepithels habe ich in der einschlägigen Literatur nur 2 Beobachtungen gefunden, deren Richtigkeit von anderer Seite angezweifelt wird. Erstens bei Hlava (Kalkablagerung; Wiener Med. Blätter 1882): — — „es finden sich einzelne Alveolen, die mit reichlichen, stark körnigen Epithelzellen angefüllt erscheinen. Letztere sind in den starren Alveolen fast vollständig abhanden gekommen; man sieht nur hier und da eine stark gekörnte Epithelzelle der Wand aufliegen".

Zweitens in der oben erwähnten Arbeit von Czech; — — „es hängen an zahlreichen Stellen rundliche Klumpen von Kalk von der Wand her in das Lumen der Alveole hinein. Je dicker diese Klumpen werden, umso mehr zeigen sie einen strahlig kristallinischen Bau; auch kann man nicht in Abrede stellen, daß an vielen Punkten der Alveolarwand ohne Vermittlung von Gefäßen Kristalldrüsen von Kalk anhängen und manchmal nur mit einem ganz dünnen Stiel an einem beliebigen Punkt der Wand befestigt erscheinen."

Die letztere Bemerkung scheint mir eine Verwahrung gegen die Meinung von Klebs zu sein, der annimmt, daß derartige Petrifikationen am Rande der Alveolarwand auf Verkalkung von Endothelien der in das Alveolarlumen vorspringenden Septengefäße beruhen, was bekanntlich bei Stauungslunge häufig ist.

Meine Befunde, vor allem am 2. Fall, schließen die Erklärung von Klebs aus, die für andere Fälle zutreffen mag.

Wie schon frühere Beobachtungen über Lungenverkalkung gezeigt haben, habe ich auch bei der Verkalkung der Alveolarepithelien sehen können, daß die Petrifikation nicht an einen bestimmten Krankheitsprozeß gebunden ist, neben den 3 obenbeschriebenen Fällen habe ich noch in einem Fall von tuberkulöser Bronchopneumonie und einen Fall von brauner Induration große, verkalkte Zellen im Alveolarlumen gefunden.

Ein Vergleich betreffs Alter, Beruf und Geschlecht gibt hier wie auch in früher beschriebenen Fällen, nicht den mindesten Anhaltspunkt. Ein Hinblick auf sonstige Organerkrankungen zeigt uns die Tatsache, die schon Virchow aufgefallen ist, daß in allen 3 Fällen schwere Veränderungen der Niere vorliegen, die sonst mit den örtlichen Organerkrankungen in keinem Zusammenhang zu stehen scheinen. Wir stehen wieder vor der anfangs schon berührten Frage. Meine Fälle vermögen nichts zu ihrer Beantwortung beizutragen, sie sollen in diesem Punkte nur von neuem auf die Mitbeteiligung der Nieren hinweisen.

Daß gerade Epithel verkalkt in der Umgebung von Gewebe, das sonst eine größere Affinität zum Kalk zu besitzen scheint, ist gewiß selten. Doch fehlt es keineswegs an analogen Fällen. Zunächst weise ich hin auf die Verkalkung von Nierenepithelien unter verschiedenen Bedingungen, die ich oben schon aufgezählt habe. Ferner kommt die Bildung von Kalkkörnern vor in verschiedenen Carcinomen und ihren Metastasen.

So hat z. B. Borst „Verkalkungen zusammengehäufter, entarteter Krebszellen gelegentlich an restierenden Epithelnestern gesehen, die nach Operation von Carcinomen in narbigen Schwielen eingeschlossen werden und hier förmlich eingesargt liegen geblieben waren". Sie kommen aber auch in noch prolifierenden Carcinomen vor.

Endlich sind Epithelien wesentlich beteiligt an der Bildung von Speichelsteinen, Tonsillar- und Präputialsteinen, an verkalkten Corpora amylacea der Prostata.

Was die Art der Ablagerung anbetrifft, so stimmen meine Beobachtungen ganz mit denen anderer Autoren überein, daß sich der Kalk in Form von amorphen Kügelchen oder in Form von größeren Schollen und drusenartigen Gebilden ablagert, doch scheint mir die Ablagerung zunächst nur intrazellulär bei Epithelverkalkungen zu sein und extrazellulär nur sekundär nach Zerfall des Zellkörpers.

Ich habe hier noch einen Zufallsbefund zu verzeichnen, der vielleicht erklärt, warum Verkalkungen der Lungenepithelien bisher so selten beobachtet sind.

Wenn ich nach 3- 6stündiger Härtung in Formalin von dem betreffenden Lungengewebe Gefrierschnitte herstellte, ergaben diese mit der Schwefelsäurereaktion massenhafte Gipsnadeln und mit der Hämalaunfärbung die obenbeschriebenen dunkelblauen Schollen und Bänder. Wenn ich aber, um die Art der Ablagerung besser studieren zu können, sie nach längerem Lagern in Formalin in Paraffin einbettete und schnitt, fand ich gar keine oder nur noch geringgradige Verkalkung der Alveolarepithelien, wohl aber noch Kalkablagerungen in Bronchialknorpeln und Gefäßwänden. Vielleicht hat das längere Lagern in Formalin diese Lösung der Kalksalze bewirkt. Vielleicht kommt auch noch ein anderer unbekannter Faktor in Betracht.

Auffallend ist, daß die am meisten geschützten Partien, so die verkalkten Alveolarepithelbänder in atelektatischen Lungenteilen am besten den Kalk konservierten.

Ich habe der Frage nicht weiter nachgehen können, weil mir kein Material mehr zur Verfügung stand.

Erstaunt war ich, als ich in Präparaten, die längere Zeit in Formalin konserviert waren, in denen ich mit der Färbung nach Hämalaun Meyer eine Kalkablagerung nicht mehr deutlich nachweisen konnte, mit der Schwefelsäurereaktion doch noch vereinzelte Gipskrystalle erhielt, die ich bei der Untersuchung von Vergleichspräparaten aus normalen, tuberkulösen und Stauungslungen unter gewöhnlichen Umständen nicht nachweisen konnte. Als ich aber derartige, nicht absichtlich entkalkte und andere sorgfältig nach der Methode von Schaffer (5% Schwefelsäure, Lith. carb. wässern) entkalkte Präparate derselben Serie mit Hämalaun färbte und mit einander verglich, fand ich in den nicht entkalkten Präparaten eine geringgradige stärkere Blaufärbung des Protoplasmas als in den Kontrollpräparaten.

Ich vermute, daß der Unterschied in der Erhaltung der Zellkörper begründet ist; schwer geschädigte Zellen unterliegen leichter dem entkalkenden Einfluß des Formalins als noch ziemlich intakte, in denen die Zelleiweißsubstanzen schützend die Kalkablagerung umgeben.

Andere Färbemethoden haben mir keine besseren Resultate ergeben. Bemerkenswert schien mir hier eine Feststellung, die ich bei Kockel fand: „Es gibt Kalkeiweißverbindungen, deren Kalk wir mit den üblichen Methoden nicht feststellen können, die aber wie die Fibrine nach Arthus und Pages sicher und wie die Produkte der Coagulationsnekrose und die Hyaline wahrscheinlich Kalk enthalten.

Darnach bezeichnet der Begriff „Verkalkung“ nur solche Zustände, die durch einen besonders hohen Kalkgehalt der Gewebe ausgezeichnet sind.“

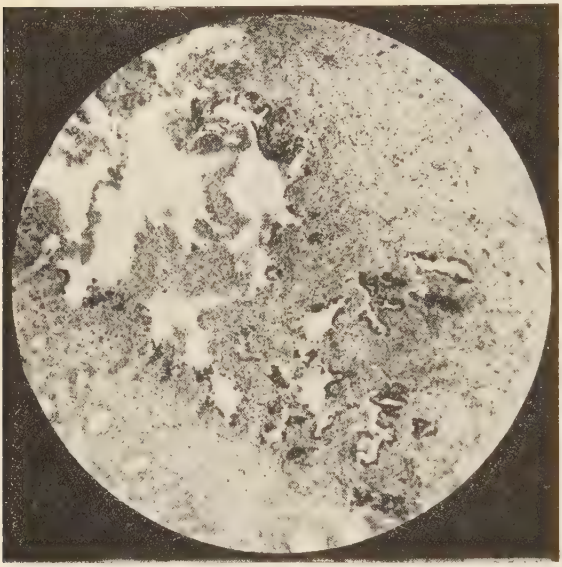

Abb. I.

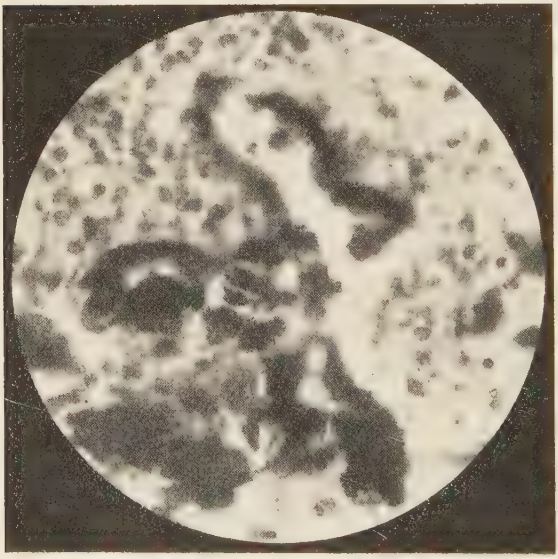

Abb. II.

Vielleicht stellt mein Befund an den Paraffinpräparaten ein Zwischenstadium dar, wo der durch 5 prozentige Schwefelsäure nachweisbare Kalk schon eine Veränderung des Protoplasmas, aber noch keine Struktur seiner Ablagerung erkennen läßt.

Zuletzt wäre noch die Frage zu besprechen, wie wir uns den Vorgang der Verkalkung in den Epithelien vorzustellen haben. Da geben uns 3 Experimente wertvolle Hinweise.

„Hofmeister fügte zu Blutserum Calciumsalz und Natriumphosphat hinzu und fand, daß das Blutserum von dem entstehenden Calciumphosphat vielmehr in Lösung zu halten vermag, als dessen Wasserlöslichkeit entspricht. Bei Eiweißkonzentrationen, wie sie sich in der Gewebslymphe finden, tritt das Lösungsvermögen sehr zurück.“

Tanaka hat gezeigt, daß die Löslichkeit von Elfenbeinplatten, Knochenplatten und Zahnschliffen in Flüssigkeiten, die mit Kohlensäure gesättigt sind, im Gegensatz zu normalen Flüssigkeiten, recht erheblich ist. Ferner hat Hofmeister folgenden Versuch angestellt: „Läßt man einen langsamen Strom von verdünnter Sodalösung durch einen Schlauch mit semipermeabler Wand, z. B. einen Schilfschlauch fließen, der in eine Lösung von durch Kohlensäure gelöst gehaltenem Kalkphosphat taucht, so inkrustiert sich die Schlauchwand in charakteristischer Weise mit teils amorph, teils mit Sphäriten ausgeschiedenem

Kalkphosphat.“ Aehnliche Verhältnisse müssen wir in der Gewebslymphe annehmen. Es muß dort also ein geringeres Lösungsvermögen für Kalksalze bestehen als im Blute. Ferner müssen wir die Schicht des Alveolarepithels als eine semipermeable Wand ansehen, in der eine Verarmung der Gewebslymphe an CO_2 vor sich geht, also die Löslichkeit der Kalksalze eine viel geringere wird.

Die Streitfrage, ob die Abgabe der Kohlensäure durch Diffusion oder durch Eigentätigkeit der Epithelzellen geschieht, ist für uns von geringer Bedeutung.

So ist aufgrund dieser Experimente und Schlußfolgerungen schon von mehreren Autoren die Vermutung ausgesprochen worden, daß dies die Ursachen sind, warum wir — bei entsprechenden lokalen Veränderungen und einer CO_2-Ueberschwemmung des Blutes — gerade in der Lunge die reichlichsten heterotopen Kalkinkrustationen finden. Nur ist verwunderlich, daß diese Verkalkungen bisher so selten im Alveolarepithel beobachtet sind, wo wir deren Vorkommen in mehreren Fällen zweifellos festgestellt haben.

Literaturverzeichnis.

Aschoff, Verkalkung. In Lubarsch u. Ostertag: Ergebn. d. allgem. Path. u. path. Anat., Bd. 8, H. 1.

Borst, Die Lehre von den Geschwülsten. Bd. 1.

Chiari, Wiener Medic. Wochenschrift, Bd. 1, 1878.

Czech, Ueber Kalkmetastasen. I.-D. Würzburg, 1895.

Dürck, Atlas und Grundriß der allgem. pathol. Histologie. Bd. 2.

Hlava, Wiener Medic. Blätter, 1882.

Kaufmann, Lehrbuch der speziellen path. Anatomie.

Kischenski, Ueber Kalkablagerung in den Lungen und im Magen. Medicinsky Oborcye, Dez. 1900.

Kockel, Ueber Kalkinkrustation des Lungengewebes. Deutsch. Arch. f. klin. Med., Bd. 64, 1899.

v. Kòssa, Im Organismus künstlich erzeugter Verkalkung. Zieglers Beitr. z. path. Anatomie u. z. allgem. Path., Bd. 29, 1901, S. 163.

Litten, Siehe Czech: Ueber Kalkmetastasen. I.-D. Würzburg, 1895.

Lubarsch u. **Ostertag,** Ergebnisse der allgem. Path. u path. Anat., Bd. 1, 1894, S. 28; Bd. 3, 1896, H. 1, S. 645; Bd. 8, 1902, H. 1, S. 578; Bd. 14, 1910, H. 1, S. 731.

Mays, Bindegewebsfibrille und Verkalkung. Zieglers Beitr., Supl. 7, 1905.

Pfaundler, Ueber Kalkadsorption und Rhachitistheorien. Wien. Medic. Wochenschr., 1904, No. 31 u. 32.

Derselbe, Ueber die Elemente der Gewebsverkalkung und ihre Beziehung zur Rhachitisfrage. Jahrbuch für Kinderheilkunde, Bd. 60, S 123.

Rey, Ueber die Ausscheidung und Resorption des Kalkes. Arch. f. exper. Path. u. Pharmak., Bd. 35, 1895, S. 295.

Derselbe, Weitere klinische Untersuchungen über Resorption und Ausscheidung des Kalkes. Deutsche Medic. Wochenschr., 1895, No. 35, S. 569.

Rüdel, Ueber die Resorption und Ausscheidung des Kalkes. Arch. f. experim. Pathol. u. Pharmak., Bd. 33, 1894, S. 79.

Schulze, Lubarsch und Ostertag: Ergebn. d. allgem. Path., Bd. 14, 1910, H. 1.

Stade, Ueber Lungenverkalkung. I.-D. Kiel, 1900.

Versé, Verkalkung von embolischem Lungenherd und zugleich der Lungenvenen und des linken Vorhofs. Path. Gesellsch., Bd 14, 1910.

Virchow, Virchows Archiv f. pathol. Anat. u. Physiol. u. klin. Med., Bd. 8, 9, 12, 13, 45, 83.

Wells, Pathological Calcification. The Journal of med. research., Vol. 14, 1906, p. 491.

Zum Schlusse erlaube ich mir meinem hochverehrten Lehrer Herrn Professor Dr. Oberndorfer für die Ueberweisung der Arbeit und für die gütige Unterstützung bei der Abfassung derselben, und Herrn Professor Dr. Borst für die liebenswürdige Uebernahme des Referates meinen verbindlichsten Dank auszusprechen.